Aus der Königlichen Universitäts-Klinik für Ohren-, Nasen- und Kehlkopfkrankheiten
zu Breslau. (Prof. Hinsberg.)

ÜBER EINIGE SELTENERE FORMEN

VON

MISSBILDUNGEN DES GEHÖRORGANS.

MIT VIER ABBILDUNGEN AUF TAFEL I/II.

INAUGURAL-DISSERTATION

ZUR ERLANGUNG DER DOKTORWÜRDE

IN DER

MEDIZIN UND CHIRURGIE

EINER

HOHEN MEDIZINISCHEN FAKULTÄT

DER

KGL. UNIVERSITÄT BRESLAU

VORGELEGT VON

PAUL KRAMPITZ,

ASSISTENZARZT AN DER DIAKONISSENANSTALT BETHANIEN ZU BRESLAU.

WIESBADEN.

VERLAG VON J. F. BERGMANN.

1912.

Aus der Königlichen Universitäts-Klinik für Ohren-, Nasen- und Kehlkopfkrankheiten zu Breslau. (Prof. Hinsberg.)

ÜBER EINIGE SELTENERE FORMEN VON MISSBILDUNGEN DES GEHÖRORGANS.

MIT VIER ABBILDUNGEN AUF TAFEL I/II.

INAUGURAL-DISSERTATION

ZUR ERLANGUNG DER DOKTORWÜRDE

IN DER

MEDIZIN UND CHIRURGIE

EINER

HOHEN MEDIZINISCHEN FAKULTÄT

DER

KGL. UNIVERSITÄT BRESLAU

VORGELEGT VON

PAUL KRAMPITZ,

ASSISTENZARZT AN DER DIAKONISSENANSTALT BETHANIEN ZU BRESLAU.

ACAD. MED. BAT. BIBL.

WIESBADEN.

VERLAG VON J. F. BERGMANN.

1912.

Druck von Carl Ritter, G. m. b. H., Wiesbaden.

MEINEN ELTERN!

Digitized by the Internet Archive
in 2026

https://archive.org/details/IA41548201_0149

In meinen folgenden Ausführungen will ich einige interessante Ohrmissbildungen beschreiben, die in den letzten Jahren in der Universitäts-Ohrenklinik zu Breslau beobachtet wurden. Bei der Orientierung auf dem in Frage kommenden Gebiete kam mir eine Arbeit von Hermann Marx (1) in Heidelberg sehr zu statten. Es ist der »Missbildungen des Ohres« überschriebene Abschnitt aus dem von Ernst Schwalbe herausgegebenen Sammelwerke »die Morphologie der Missbildungen des Menschen und der Tiere«.

Marx hat daselbst unter ausführlicher Literaturangabe alle wichtigeren bekannt gewordenen Fälle von Ohrmissbildungen zusammengetragen und zum grössten Teil durch Bilder erläutert, so dass man sich mühelos einen Überblick über das gesamte Gebiet verschaffen kann.

Die Anordnung des Stoffes ist bei dem Autor so übersichtlich, dass ich nicht umhin konnte, in meiner Einleitung des öfteren auf seine Arbeit Bezug zu nehmen.

Es wäre zunächst wünschenswert, den Begriff der Ohrmissbildung abzugrenzen von dem der Abnormität und Variation, dem noch Normalen; doch ist eine scharfe Trennung zwischen diesen Begriffen oft unmöglich, weil es sich dabei um ganz allmähliche Übergänge handelt.

Vergebens hat man versucht, die Funktionsprüfung zu Hilfe zu ziehen, indem man glaubte, aus dem Grade der Funktionsstörung einen Schluss auf den Grad der Missbildung ziehen zu können. Diese beiden Grössen stehen in keinem bestimmten Verhältnis zu einander. Kommt es doch z. B. vor, dass hochgradige Veränderungen des äusseren Ohres nahezu normalen Hörbefund zeigen.

In vielen Fällen, besonders bezüglich des inneren Ohres, ist es schwierig, Missbildungen von Folgezuständen intrauteriner oder im frühen Kindesalter erworbener Entzündungen zu unterscheiden, die streng

genommen nicht zu den Missbildungen zu rechnen sind. Hier lässt sich also oft nicht sagen, ob überhaupt eine Bildungsanomalie vorliegt. In anderen Fällen, z. B. bei leichten Ohrmuscheldeformitäten, kann man zweifelhaft sein, ob man den Zustand schon als Missbildung bezeichnen soll. Bei der Entscheidung über diese Fragen wird eine gewisse Willkür obwalten, die auch in den statistischen Angaben über die Häufigkeit dieser Missbildungen zum Ausdruck kommt.

Unterstützend für die Annahme einer Ohrmissbildung kann im Zweifelsfalle eine gleichzeitig vorhandene andere Missbildung sein. Wichtig sind in dieser Beziehung Störungen in der Entwicklung des Auges oder Spaltbildungen im Gesicht, die, wie besonders Virchow (2) erwähnt, mit der Genese der Ohrmissbildungen aufs engste zusammenhängen. Am häufigsten ist nach ihm Hasenscharte und Wolfsrachen beobachtet worden. Unter anderem kommt gelegentlich auch Dextrocardie bezw. Situs viscerum inversus vor, so z. B. bei zwei später von mir zu erwähnenden Fällen.

Eine exakte systematische Einteilung der in Frage kommenden Missbildungen ist weder auf morphologischer noch genetischer Grundlage möglich; deshalb macht Marx eine Einteilung in Missbildungen bei lebensfähigen Früchten und nicht lebensfähigen Monstren. Das unterscheidende Moment, welches diese Einteilung rechtfertigt, sieht Marx darin, dass er zur ersten Gruppe nur Missbildungen rechnet, die als gelegentlicher Befund bei sonst normalen oder wenig pathologischen Individuen vorkommen. Zu der zweiten Gruppe dagegen zählt er nur Missbildungen, die bei gewissen nicht lebensfähigen Monstren als bestimmter Typ, als etwas für diese Charakteristisches auftreten.

Ich will die Marxsche Einteilung annehmen und im Hinblick auf die von mir zu beschreibenden Fälle nur auf die Missbildungen bei lebensfähigen Früchten eingehen.

Bezüglich der Genese der Ohrmissbildungen unterscheidet man eine kausale und eine formale und spricht bei der ersteren von inneren und äusseren Ursachen.

Über die inneren, das heisst schon im Keime enthaltenen, Ursachen der Missbildungen wissen wir wenig. Die Versuche, welche man gemacht hat, um experimentell Missbildungen des Ohres zu erzeugen, geben keinen Aufschluss, denn die dabei erzielten Resultate lassen sich mit den bekannten Missbildungsformen nicht vergleichen.

Wir kennen überhaupt nur eine innere Ursache für Ohrmissbildungen, nämlich die Vererbung. Es kommt z. B. häufig vor, dass

Kinder oder entferntere Nachkommen von Personen mit missbildeten Ohrmuscheln ähnliche Veränderungen zeigen. Besonders oft vererbt sich die Fistula auris congenita, die Urbantschitsch (3) bei mehreren aufeinander folgenden Generationen beobachtete.

Interessant ist seine Angabe, dass in der einen Familie die Anomalie stets nur beim Erstgeborenen auftrat. Diese Eigentümlichkeit scheine bei Vererbungen überhaupt öfter vorzukommen.

Auch vererbte Labyrinthanomalien sind häufig, wie sich aus den Statistiken der Taubstummenanstalten ergibt.

In solchen Fällen kann man die Missbildung nicht durch Wiederholung desselben äusseren Einflusses, sondern nur durch eine in der Keimanlage enthaltene Störung erklären. Bezüglich der Vererbung von Labyrinthmissbildungen sei noch erwähnt, dass es sich nur selten um eine direkte Vererbung von Eltern auf Kinder handelt, sondern meist um eine indirekte. Die Wahrscheinlichkeit der Vererbung wird bei vorhandener erblicher Belastung durch Blutsverwandtschaft erhöht, während die Blutsverwandtschaft an und für sich keine Ursache für Taubstummheit bildet. In Ehen belasteter Blutsverwandter ist die Aussicht auf taubgeborene Kinder mindestens dreimal so gross, als in anderen.

Bei den äusseren d. h. nicht im Keime liegenden Ursachen spielt das abnorme Verhalten der Eihäute die Hauptrolle. Wie z. B. durch ein zu enges Amnion Klumpfüsse, durch amniotische Stränge sogar Amputationen von Extremitäten verursacht werden können, so kann auch das äussere Ohr durch derartige Einflüsse gelegentlich deformiert werden. Einzelne Autoren, wie Landauer (4) und O. Schäffer (5) glauben, dass viele Missbildungen des äusseren Ohres auf diese Weise entstehen. Ersterer führt zur Unterstützung seiner Annahme einen Fall von Birnbaum an, der ausser einer Ohrmissbildung unter anderen Deformitäten einen Defekt der rechten Hand aufwies, »wie er infolge Abschnürung durch Stränge oder die Nabelschnur zu entstehen pflegt«.

O. Schäffer fand bei Föten mit stärkeren Ohrmissbildungen oft, dass sie ein »gequetschtes Aussehen« hatten, wie es durch zu enges Amnion zu stande komme. Dieses bewirkt nach der Ansicht des Autors auch geringere Deformitäten, wie Anomalien der Spitze und Spaltung des Läppchens.

Ein Fall von sicherer amniogener Ohrmissbildung ist von Alexander und Moschkowitz (6) beschrieben worden. Sie fanden bei einem Embryo von 20 mm Steissnackenlänge neben normaler Entwicklung des rechten Ohres zahlreiche Verwachsungsspuren zwischen Amnion und

linker Gesichtshälfte. An der linken Ohrmuschel war die freie Ohrfalte nach vorn über die Anthelix und einen Teil der Helix ascendens umgelegt und zeigte eine hintere untere (Darwinsche) und eine vordere obere (Satyr-) Spitze, während am rechten Ohr keine Andeutung einer Spitze zu sehen war.

Marx beschreibt in dem eingangs genannten Werke einen Fall von »atypischem Katzenohr«, bei dem wohl sicher »die Ohrmuscheldeformität durch die Nabelschnurumschlingung (des Kopfes) verursacht war«.

Häufig zählt man zu den Ursachen für Ohrmissbildungen auch intrauterine Entzündungen. Bei den in Frage kommenden Anomalien des Mittelohres gibt die mikroskopische Untersuchung allerdings wenig Anhaltspunkte für eine frühere Entzündung, dagegen sind nach Siebenmann (7) am Labyrinthe Taubgeborener Veränderungen festgestellt worden, die ganz den Folgezuständen einer im späteren Leben erworbenen Labyrinthentzündung gleichen. Nach Siebenmann handelt es sich bei diesen entzündlichen Prozessen meist um fötale Meningitis.

Wie weit fötale Lues ätiologisch beteiligt ist, lässt sich deshalb schwer entscheiden, weil es kaum möglich ist, embryonal und postembryonal entstandene Veränderungen auseinander zu halten.

Für eine Reihe kongenitaler Labyrinthanomalien sind vielleicht Störungen der normalen Gefässentwicklung verantwortlich zu machen. Einzelne Autoren fanden bei taubgeborenen jungen Katzen starken Blutgefässmangel der Schnecke und glauben deshalb, dass die mangelhafte Blutversorgung die Taubheit herbeigeführt oder doch ihr Entstehen begünstigt habe. Quix (8) legt besonderen Wert auf das Verhalten der Stria vascularis, auf deren mangelhafte Entwicklung oder vollständiges Fehlen in der Hauptsache die Labyrinthanomalien bei Tanzmäusen zurückzuführen seien. An derselben Stelle ist hingewiesen auf die merkwürdige Wechselbeziehung zwischen allgemeinem Pigmentmangel (weisses Fell und blaue Augen) und Taubheit bei Katzen, die schon Darwin (1860) bekannt war. Ziemlich häufig sind ähnliche Beobachtungen auch bei Hunden gemacht worden, selbst wenn sie nicht vollständig weiss waren. Die zuerst von Rawitz — zitiert von Quix — vorgenommenen histologischen Untersuchungen solcher Tiere zeigten hochgradige Atrophie beider Schnecken mit mangelhafter Ausbildung der Stria vascularis und eine Reduktion der Hörsphäre im Schläfenlappen.

Analog den Beobachtungen bei Tieren findet man auch bei albinotischen Menschen neben Schwäche der Augen häufig Harthörigkeit. Es

ist mir nicht bekannt, ob mikroskopische Untersuchungen von Gehörorganen solcher Personen vorliegen.

Mit diesen Ausführungen ist das, was wir über die kausale Genese der Ohrmissbildungen wissen, kurz erörtert, und ich will jetzt auf die formale Genese eingehen, welche die Entwicklungsgeschichte der Missbildungen darstellt. Da es sich hierbei um Abweichungen von der normalen Entwicklungsgeschichte handelt, ist es wohl zweckmäfsig, kurz die wichtigsten bekannten Daten der letzteren, besonders soweit sie für die Missbildungslehre wichtig sind, in Erinnerung zu bringen.

Der entwicklungsgeschichtlich älteste Teil des Gehörorgans ist das Labyrinth. Nach Analogie des Auges entsteht es aus einer ektodermalen Epithelverdickung oberhalb der ersten Schlundspalte und des ersten Kiemenbogens. Durch Einsenkung und Abschnürung des Epithels entsteht schon in der vierten Fötalwoche das Hörbläschen, die Ohrform der meisten Wirbellosen. Bei den Wirbeltieren wandelt es sich durch Faltungen und Abschnürungen zu dem komplizierten Labyrinthe um. Von Bedeutung für das Zustandekommen von Labyrinthanomalien ist die Entwicklung des Sinnesepithels, besonders des Cortischen Organs. Als Vorstufe des Sinnesepithels finden sich am Boden des Canalis cochlearis zwei ungleich grosse Erhebungen, der sogenannte grosse und kleine Epithelwulst. Aus dem grossen, der Schneckenachse näher liegenden, entwickelt sich die Membrana tectoria, aus dem kleinen das eigentliche Cortische Organ. Über die Bildung der einzelnen Elemente herrscht unter den Autoren noch nicht volle Übereinstimmung. »Von Wichtigkeit ist, dass die Differenzierung Mitte des dritten Monats so weit vorgeschritten ist, dass eine normale Membrana tectoria zur Ausbildung kommen kann, wenn eine Störung der Entwicklung der Epithelwülste nach dieser Zeit eintritt, während sie vor derselben eine normale Ausbildung der Membran verhindert« (Marx). Das Mittelohr hat seinen Ursprung in der Gegend der Kiemenspalten und Kiemenbogen. Das Cavum tympani mit seinen Nebenräumen entsteht nach der einen Ansicht direkt aus der ersten Schlundspalte, nach der anderen stellt es eine selbständige Ausbuchtung der Mundrachenhöhle dar.

Die Gehörknöchelchen ebenso wie der Proc. styloideus entwickeln sich nach den meisten Autoren aus dem ersten bezw. zweiten Kiemenbogen, nur die Stapesplatte wird von einigen auf die Labyrinthkapsel zurückgeführt. Siebenmann (9) kam durch seine Untersuchungen zu der Ansicht, dass die Gehörknöchelchen überhaupt nichts mit den

Kiemenbögen zu tun haben, sondern dass sie aus einer besonderen knorpeligen Anlage, wie andere Schädelknochen, hervorgehen.

Das Trommelfell entsteht aus dem schmalen häutigen Verschluss der ersten Kiemenspalte und dem angrenzenden Teile des ersten und zweiten Kiemenbogens. Es enthält anfangs eine dicke gallertartige Bindegewebsschicht und schliesst die Gehörknöchelchen, den Tensor und die Chorda tympani mit ein.

Die Ohrmuschel entsteht aus höckerigen Gebilden des ersten und zweiten Kiemenbogens, die die erste Kiemenspalte umgeben, und zwar entsteht die Muschel nach His (10) aus diesen Höckern selbst, nach anderen Autoren bilden die Höcker nur die Umgrenzung des äusseren Gehörgangs, die Muschel entwickelt sich zum grössten Teil aus einer besonderen, hinter den Höckern auftretenden Falte. Am Ende des zweiten Monats sind alle wesentlichen Teile des äusseren Ohres leicht zu erkennen. Auch tritt infolge der beginnenden Knorpelbildung jetzt schon eine gewisse Festigkeit ein. Im dritten Monat fängt der hintere obere Teil der Ohrmuschel an, aus der Kopffläche hervorzutreten. Bemerkenswert ist, dass gewisse Formen der Ohrmuschel, die man nach der Geburt als Abnormitäten ansieht, zu manchen Zeiten des embryonalen Lebens regelmäfsig vorhanden sind [G. Schwalbe (11)]. So findet sich nach O. Schäffer (12) die Darwinsche Spitze bis zum zweiten Drittel des dritten Monats bei allen Menschen; gegen Ende des embryonalen Lebens wird sie immer seltener, um normalerweise schliesslich ganz zu verschwinden.

Die vorausgeschickten Bemerkungen sollen dazu dienen, das Verständnis des folgenden Teiles der Arbeit zu erleichtern, in welchem ich einige Fälle von Missbildungen des Gehörorgans beschreiben möchte.

Sie scheinen mir trotz der Menge des in der Literatur bereits vorliegenden Materials mitteilenswert, weil sie Typen darstellen, die bisher noch gar nicht oder äusserst selten zur Untersuchung kamen.

Fall I. Doppelseitiger Defekt beider Ohrmuscheln mit Fehlen des linken Daumens und Dextrokardie.

Marx weist in dem genannten Werke auf die grosse Seltenheit des völligen Defektes der Ohrmuschel bei sonst normalen Individuen hin. Bei mehreren in der Literatur beschriebenen Fällen handelte es sich in Wirklichkeit nur um hochgradige Mikrotie. «Ausser einigen älteren ungenauen Mitteilungen existiert nur ein Fall von totalem Defekt der Ohrmuschel [Chiari (13)].» Dieser Fall, ein Präparat des

Strassburger pathologischen Instituts, ist in dem genannten Werke abgebildet. Man sieht nicht die geringste Andeutung einer Ohrmuschel oder eines Gehörgangs, sondern die Schädelhaut zieht glatt über die Gegend hinweg, an der sich das Ohr befinden sollte. Es fehlt hier nur die linke Ohrmuschel. Die rechte Ohrmuschel war normal, nur fehlte der Lobulus und der Gehörgang war etwas enger als normal. Das Präparat stammt von einem 76 jährigen Imbecillen, der in der psychiatrischen Klinik zu Strassburg starb. Er war seit Geburt fast taub und hatte nur auf dem rechten Ohre ein geringes Hörvermögen.

Auch Chiari weist auf die grosse Seltenheit des völligen Ohrmuscheldefektes hin und führt aus der neueren Literatur nur noch einen Fall von Colomiatti an, der bei einem 35 jährigen Manne einen vollkommenen Mangel der linken Concha auriculae sah.

Ein ähnlicher Fall mit totalem Defekt beider Ohrmuscheln kam in der Universitäts-Ohrenklinik zu Breslau an einem jetzt ca. 11 Jahre alten Knaben zur Beobachtung (cf. Figur zu Fall I).

Schon vor etwa 8 Jahren brachten die Eltern das Kind zur Untersuchung in die Klinik in der Hoffnung, dass sich eventuell durch einen operativen Eingriff die bestehende Schwerhörigkeit beseitigen lassen werde. Eine genaue Hörprüfung war bei dem dreijährigen Kinde nicht möglich, doch bestand sicher keine völlige Taubheit, da es auf laute Geräusche deutlich reagierte und auch laut vorgesprochene ihm geläufige Worte nachsagte. Man riet damals den Eltern, das Kind nach einigen Jahren wieder vorzustellen. Die Eltern beschäftigten sich sehr viel mit ihm und förderten es angeblich so weit, dass es schon vor Eintritt in die Volksschule geläufig sprechen, auch lesen und schreiben konnte. In der Schule kam der Knabe jedoch mit seinen Altersgenossen nicht mit und wurde vom Lehrer einer Anstalt für Schwachbefähigte überwiesen. Bei einer daselbst vorgenommenen Prüfung zeigte der Knabe aber normale geistige Befähigung und wurde der Taubstummenanstalt zu Breslau zugewiesen, welche er bis jetzt besucht. Er ist hier nach Angabe seiner Lehrer einer der intelligentesten Schüler. Er empfindet seine Missbildung sehr unangenehm und war deshalb auch nur schwer zu einer ärztlichen Untersuchung zu bewegen.

Er ist für sein Alter klein und schwächlich, sieht jedoch im übrigen wohl aus und ist lebhaft in seinen Bewegungen. Bei dem lang getragenen und leicht gelockten Kopfhaar fällt der vollkommene Mangel der Ohrmuscheln nicht besonders auf. Der Warzenfortsatz ist beiderseits angedeutet, vor demselben findet sich eine leichte Vertiefung, über die die Haut völlig glatt hinwegzieht. Nach vorn wird die Vertiefung vom Kopf des Unterkiefers begrenzt.

Rechts liegt etwa 1 cm vor der Spitze des Warzenfortsatzes eine etwas pigmentierte runde Fläche von ca. 3 mm Durchmesser, die vielleicht

als Andeutung einer Fistel aufzufassen ist. Links besteht eine ähnliche, aber kleinere Stelle, die etwa 1 cm tiefer liegt. Die Hörprüfung ergibt folgendes: Konversationssprache wird auf beiden Ohren bis zu einer Entfernung von $^1/_2$ m, Flüstersprache nur ganz nahe vor dem Ohre, in etwa 0,15 m Entfernung gehört. Die untere Tongrenze liegt beiderseits bei h^1, die obere bei g^7. Eine Unterbrechung der Tonreihe besteht nicht. Rinne ist beiderseits stark negativ. Das Labyrinth scheint demnach intakt zu sein, es handelt sich nur um eine Leitungsschwerhörigkeit.

Ausser der Ohranomalie findet sich ein Defekt des linken Daumens und eine Verkürzung des linken Unterarmes gegenüber dem rechten um 4 cm (15 cm : 19 cm), während beide Oberarme gleich lang sind. Die Muskulatur des ganzen linken Armes ist sehr atrophisch. Am Thorax hat sich in den letzten Jahren eine deutliche Kyphoskoliose entwickelt, seitdem leidet der Knabe häufiger an Husten. Interessant ist der Befund der Dextrokardie. Die Dämpfung des Herzens reicht vom rechten Sternalrand bis 2 Querfinger einwärts von der rechten Mamillarlinie (5. Interkostalraum), wo auch der Spitzenstoss zu fühlen ist. Die Herztöne sind rein. Die Bauchorgane scheinen normal zu liegen, jedenfalls entspricht die Leberdämpfung dem gewöhnlichen Befunde.

Eine genaue Untersuchung des Mundes und Rachens war bei dem sehr ängstlichen Knaben nicht möglich. Der Unterkiefer ist im Wachstum zurückgeblieben. Angeblich war früher infolge «angewachsener Zunge» die Sprache behindert, jetzt fällt an derselben die Unfähigkeit s-Laute deutlich auszusprechen auf, während die Sprache im übrigen normal erscheint und nichts von der monotonen, überlauten Art der Taubstummen an sich hat.

Angeblich soll der Knabe auch imstande sein zu singen und aus dem Gesange anderer falsche Töne herauszuhören.

Für den vollkommenen Defekt beider Ohrmuscheln lässt sich eine der bekannten Ursachen, die für die Genese der Missbildungen in Betracht kommen, kaum verantwortlich machen. Für Annahme einer Vererbung liegt kein Grund vor, denn Eltern und Geschwister des Knaben zeigen keinerlei Deformität, und auch bei weiteren Verwandten ist von einer solchen nichts bekannt. Als Folge amniotischer Verwachsungen oder Stränge lässt sich das völlige Fehlen des äusseren Ohres auf beiden Seiten, wobei nicht die Spur einer Ohrmuschel oder eines Gehörganges zu sehen ist, auch kaum erklären. Bei dem Defekt des linken Daumens scheint es sich nämlich auch nicht um eine Abschnürung nach Art der Selbstamputationen zu handeln, denn es ist keinerlerlei Stumpf vorhanden, sondern die Haut zieht glatt über die Gegend des linken ersten Metacarpus hinweg.

Man wird wohl nur sagen können, dass die Art der Missbildung im Zusammenhang mit der Dextrokardie und der Störung in der Entwicklung und dem Wachstum der linken oberen Extremität auf eine

Abnormität der Keimanlage hinweist. Diese muss schon in den allerersten Wochen des embryonalen Lebens zum Ausdruck gekommen sein, da bereits Föten von 8 Wochen eine deutliche Anlage des äusseren Ohres erkennen lassen.

Fall II. Rudimentäre Ohrmuschel beiderseits.

rechts enger bindsackförmiger Gehörgang und Anomalie der Paukenhöhle.

links völliger Defekt desselben, rudimentäre Entwicklung des Facialis. Aplasie des Acusticus und unvollkommene Entwicklung des Labyrinthes und der Paukenhöhle mit Defekt des Steigbügels.

Situs viscerum inversus der Brusteingeweide.

Ein wenige Tage altes, äusserst abgemagertes Kind in fast moribundem Zustande wird von der Kinderklinik zur Untersuchung der Ohren geschickt. Die Ohrmuscheln sind beiderseits rudimentär entwickelt (cf. Figur zu Fall II a).

l. fehlt der Gehörgang vollständig.

r. besteht an seiner Stelle ein etwa stricknadeldicker Kanal, der in der Tiefe blindsackförmig endet. Eine Hörprüfung ist unmöglich, es gelingt nicht einmal der Nachweis, ob das Kind überhaupt auf Schalleindrücke reagiert.

l. besteht eine komplette Lähmung aller drei Facialisäste.

Durch Auskultation und Perkussion lässt sich Dextrokardie nachweisen.

Wenige Tage nach der Untersuchung erfolgt der Exitus.

Die Autopsie ergibt als Todesursache akute Enteritis. Es besteht Situs viscerum inversus. Ohrbefund. Links: Nach Ablösung der Haut mit dem Ohrmuschelreste wird die Gegend des linken Ohres genau präpariert. An Stelle des knöchernen Gehörganges findet sich nur ein seichtes Grübchen. Proc. styloideus vorhanden. Kiefergelenk ohne Besonderheiten. Vor dem Ansatz des Proc. styloideus tritt aus einem feinen Knochenspalt ein dünner Nerv, der zum N. lingualis zieht und in diesen eintritt. Es handelt sich also anscheinend um die Chorda tympani. Etwas vor und medialwärts von der Austrittsstelle der Chorda tritt aus einem feinen Loch an der Schädelbasis ein zweiter dünner Nerv, der sich bald in feine Äste verzweigt, die in die Haut in der Umgebung der rudimentären Ohrmuschel ausstrahlen. Er entspricht vielleicht einem rudimentären Facialis. Zur Gesichtsmuskulatur verlaufen nur einige ganz feine, kaum präparierbare Fäden. Die Muskeln der Ohrmuschel sind nur durch einige dünne Muskelbündel repräsentiert.

Am herausgenommenen linken Schläfenbein sieht man, dass die Pyramide im ganzen kleiner ist als die der rechten Seite. Der linke Por. acustic. int. ist äusserst eng, in ihn tritt nur ein ganz zartes Nervenbündel.

Rechts sind die Verhältnisse am Por. acustic. int. normal.

Über den Befund der basalen Hirnnerven, vor allem Facialis und Acusticus fehlen im Sektionsbericht leider die Notizen. An Serienschnitten des rechten Felsenbeins erkennt man, dass das knöcherne Gerüst der Schnecke und der Bau des häutigen Labyrinths normal sind — Membrana tectoria, M. basilaris und M. Reissneri sind gut erhalten und unverändert. An Stelle des Cortischen Organs finden sich Zellhaufen, aus denen Details nicht zu erkennen sind. Es handelt sich hier wohl um Leichenerscheinungen. Vestibulum und Bogengänge sind normal. Wie aus Fig. zu Fall IIb ersichtlich, sind an Stelle der normalen Paukenhöhle zwei Räume vorhanden, von denen der eine (A) dem Recess. epitympanic. und Antrum entspricht, der andere (B) der eigentlichen Paukenhöhle. Letzterer geht in die Tube über, er ist sehr eng. Die Nischen sind noch voll von embryonalem Bindegewebe, das lufthaltige Lumen ist zum Teil mit Leukocyten ausgefüllt. Es bestand also anscheinend eine Otitis med. acuta. Der grössere Raum ist noch ganz von embryonalem Bindegewebe eingenommen. In ihm liegen zwei plumpe Gehörknöchelchen, die dem Hammer und Amboss entsprechen. Die Gelenkverbindung zwischen beiden ist vorhanden. Vorn lateralwärts grenzt an diesen Raum der Gehörgang; die Scheidewand bildet eine nach aussen von Epidermis überzogene bindegewebige Membran, das Trommelfell, in dem der Hammergriff liegt.

Raum A und B sind durch eine knöcherne Wand getrennt, die sich durch die Schnittserie verfolgen lässt. Infolgedessen fehlt eine Verbindung zwischen dem langen Ambosschenkel und der Gegend des ovalen Fensters vollständig. Aquaeductus cochleae und vestibuli sind ohne Besonderheiten.

In der Gegend, wo die Fenestra ovalis unter normalen Verhältnissen zu finden ist, zeigt die knöcherne Labyrinthwand eine Lücke, die durch Bindegewebe ausgefüllt ist (cf. Figur). Jede Andeutung einer Stapesplatte oder von Stapesschenkeln fehlt. Die Fenestra rotunda ist normal.

Der Gehörgang ist eng, sonst normal, der Facialis verläuft normal.

Links zeigt die Schnecke $1\,^1/_2$ Windungen, der Modiolus fehlt. Die Membrana basilaris und Reissneri ist vorhanden, Sinneszellen sind jedoch, soweit sich das bei der mangelhaften Konservierung erkennen lässt, nicht ausgebildet. Der Por. acustic. int. ist ganz eng, in ihm liegt ein dünner Nerv, der jedoch nicht ins Labyrinth eintritt, und mehrere kleine Gefässe, die in die Schnecke hineinziehen. Das Vestibulum ist klein, die Weichteile sind schlecht erhalten, alle drei Bogengänge vorhanden. Die Fenestra ovalis ist durch eine Verdünnung in der knöchernen Wand zwischen Vestibulum und Paukenhöhle angedeutet, doch zeigt die Knochenwand keine Lücke. Vom Stapes fehlt auch hier jede Andeutung. Fenestra rotunda fehlt, Aquaeducte sind nicht zu finden (Schnittserie nicht lückenlos). Die Paukenhöhle wird repräsentiert durch einen buchtigen Raum, der ganz von embryonalem Bindegewebe ausgefüllt ist. Im oberen Teil finden sich zwei plumpe

durch Gelenk verbundene Knöchelchen — Hammer und Amboss. Die Paukenhöhle ist lateralwärts durch massiven Knochen begrenzt, der Gehörgang fehlt. Die Tube ist vorhanden, aber sehr eng. Der Facialis fehlt vollständig.

Die auf der rechten Seite beobachtete Gehörgangsverengerung ist ein seltener Befund. Gewöhnlich ist nämlich bei so hochgradiger Mikrotie wie hier der Gehörgang atretisch, wie ich in unserem Falle IV näher ausgeführt habe. Die Anomalie weist hier zumal bei dem Befunde des Trommelfells und des anstossenden, noch mit embryonalem Bindegewebe gefüllten Paukenhöhlenraumes auf eine Entwicklungsstörung der ersten Fötalwochen hin.

Die Trennung der Paukenhöhle in zwei durch Knochen gesonderte Räume ist ein sehr seltener Befund, den Marx nicht erwähnt. Er spricht nur von mehr oder minder hochgradigen Verengerungen der Paukenhöhle durch Knochengewebe, welches zackenförmig von der lateralen Recessuswand in das Lumen vorspringe und im hinteren unteren Teile bisweilen mit der medialen Wand vor der Fenestra rotunda in Verbindung stehe. Wie das Zustandekommen der knöchernen Scheidewand hier gedeutet werden soll, ist schwer zu sagen.

Die Anomalie der linken Seite lässt sich wohl unter die von Marx unter Gruppe II b Typus III beschriebenen Fälle einordnen.

Fall III. Blindsackförmiger Gehörgang bei normaler Ohrmuschel und relativ gutem Gehör.

Die $7\,^1/_2$ jährige Emilie G. wird der Ohrenklinik von einem auswärtigen Arzt wegen ihrer Gehörgangsmissbildung überwiesen mit der Frage, ob durch eine Operation eine Beseitigung des Verschlusses und Verbesserung des Gehörs möglich sei.

Das im übrigen gesunde und normale Kind hat beiderseits wohlgebildete Ohrmuscheln. Der Gehörgang ist im äusseren Teile normal weit. An der Grenze zwischen häutigem und knöchernen Gehörgang verengt er sich schnell, um blindsackförmig zu endigen. Die das Lumen abschliessende Fläche fühlt sich mit der Sonde weich an. Die Veränderung ist beiderseits vollkommen gleich.

Das Sprachgehör ist auffallend gut. Flüstersprache wird beiderseits $^3/_4$ m weit gehört. Eine Stimmgabelprüfung ist bei dem ängstlichen und unaufmerksamen Kinde nicht möglich, ebensowenig gelingt die Rhinoskop. post. Palpatorisch fühlt man anscheinend normale Tubenwülste.

Nach den Angaben der Verwandten scheinen die Veränderungen am Ohre des Kindes kongenital zu sein. Die Schwerhörigkeit besteht angeblich seit frühester Kindheit. Irgendwelche Krankheiten, besonders Ohreiterungen hat das Kind nicht durchgemacht. Auch von einer

Verätzung, Verbrühung oder dergleichen, die nach der Geburt zu einer vielleicht diaphragmaähnlichen Atresie des Gehörgangs hätte führen können, ist nichts bekannt. Man dachte deshalb daran, dass es sich hier vielleicht um einen der seltenen Fälle von angeborenem nur membranösem Verschluss des Gehörgangs handele, da das Hörvermögen verhältnismäfsig gut war. Da solche Fälle wiederholt mit Erfolg operiert worden sind [Körner (14)] wurde auch hier ein Versuch gemacht, um eventuell das Hörvermögen noch weiter zu bessern.

Nachdem in Narkose der Gehörgangsschlauch nach Ablösung der Ohrmuschel abgehebelt worden war, zeigte es sich, dass ein knöcherner Gehörgang vollkommen fehlte. Das blinde Ende des häutigen Gehörgangs sass einem Knochenplättchen auf, das anscheinend an Stelle des Trommelfells die Paukenhöhle nach aussen abschloss. Es handelt sich wohl um einen ähnlichen Fall, wie ihn Bezold (15) auf S. 112 seines Lehrbuchs abbildet. Da das Gehör schon vorher so gut war, dass das Kind einer in gewöhnlicher Konversationssprache geführten Unterhaltung leidlich folgen konnte und andererseits bei knöcherner Atresie die operativen Versuche einer Gehörverbesserung bisher meist misslungen sind, wurde die Operation abgebrochen. Das Kind überstand den Eingriff gut und wurde nach einiger Zeit einem auswärtigen Spezialarzte zur Weiterbehandlung überwiesen. Interessant ist, dass das Kind trotz eines relativ guten Gehörs nicht im Stande war, dem Unterricht in der Volksschule zu folgen. Es wurde deshalb in die Breslauer Taubstummenanstalt aufgenommen.

Der Operationsbefund sprach hier für das Vorhandensein einer kongenitalen Missbildung. Das der Lage nach dem Trommelfell entsprechende Knochenplättchen und dessen bindegewebige Vereinigung mit dem blinden Ende des rudimentären häutigen Gehörgangs lässt sich kaum durch extrauterine Einflüsse erklären. Bei den erworbenen Atresien, die nach Epithelzerstörungen im Gehörgange mit nachfolgender Verwachsung der Wände entstehen, ist entweder ein normales oder mehr oder minder zerstörtes Trommelfell, aber kein Knochen vorhanden. Ferner findet sich häufig hinter der Atresie noch ein Teil erhaltener Gehörgangshaut, welche Epidermis- und Cerumenmassen absondert, die sich hinter der Atresie anhäufen; hier dagegen stiess man hinter dem blindsackförmigen Ende des Gehörgangs auf das erwähnte Knochenplättchen. Dem Befunde nach liess sich letzteres auch nicht als Exostosenbildung des Annulus tympanicus auffassen, so dass wohl nur die Annahme einer kongenitalen Missbildung übrig bleibt.

Da das andere Ohr des Kindes äusserlich genau denselben Befund bot, darf man wohl annehmen, dass es sich dort um eine ähnliche Veränderung handelt.

Interessant ist die Familienanamnese.

Beide Eltern sind taub und zwar soll der Vater im achten Lebensjahr nach Sturz auf der Eisbahn, die Mutter im vierten Lebensjahr nach

Scharlach ertaubt sein. Den Vater, welcher auswärts wohnt, konnten wir nicht untersuchen, wohl aber die Mutter, die das Kind begleitete. Bei ihr fand sich eine ganz ähnliche Veränderung der Gehörgänge, auch bei ihr beiderseits symmetrisch. Im Gegensatze zu dem relativ guten Gehör der Tochter bestand aber bei der Mutter komplette Taubheit. Die Mutter selbst wusste über ihre Kindheit, vor allem darüber, ob sie jemals gehört habe, nichts anzugeben. Eine ältere Schwester, die sie in der Kindheit gepflegt hat, glaubt sich erinnern zu können, dass sie bis zum vierten Lebensjahr gehört habe und erst dann nach Scharlach ertaubt sei. Ob das Gehör vorher schon herabgesetzt war, ist ihr nicht erinnerlich. Eine Ohreiterung während oder nach dem Scharlach habe bestimmt nicht bestanden.

Wie der Unterschied im Hörvermögen von Mutter und Tochter zu erklären ist, lässt sich kaum sicher entscheiden. Möglich ist es, dass bei der Mutter ausser der Gehörgangsmissbildung auch eine solche des Labyrinthes vorliegt; möglich aber auch, dass sich in der wohl zweifellos vorhandenen rudimentären Paukenhöhle eine Otitis media abspielte, die ins Labyrinth durchbrach, da dem Eiter durch die Gehörgangsatresie der Abfluss nach aussen versperrt war.

Obgleich über das Vorkommen von Eiterungen in rudimentär entwickelten Paukenhöhlen Beobachtungen meines Wissens bisher nicht vorliegen, ist diese Möglichkeit jedenfalls auch in Betracht zu ziehen, wie unsere Fälle II und IV zeigen.

Wenn es sich in dem geschilderten Falle um eine primäre mangelhafte Anlage des Gehörgangs handelt, wie wir auf Grund des Operationsbefundes wohl annehmen dürfen, dann würde der Terminationspunkt für diese Missbildung in den ersten Monat der embryonalen Entwicklung fallen.

Die Verengerungen durch Exostosen und Hyperostosen des Annulus tympanicus haben dagegen eine sehr späte Entstehungszeit, wenn sie nicht überhaupt erst während der postembryonalen Entwicklung zur Ausbildung gekommen sind (Marx).

Besonders hervorzuheben ist an dem eben beschriebenen Falle die normale Entwicklung des äussern Ohres. In den Fällen von so hochgradiger Missbildung des Gehörgangs wie hier sind nämlich fast stets auch Missbildungen der Ohrmuschel vorhanden.

Fall IV. Mikrotie, Gehörgang vorhanden, aber hochgradig verengt. Otitis media mit Mastoiditis und Abszessbildung. — Radikaloperation.

Bei dem 16jährigen Patienten Paul W. bestand links eine ausgesprochene Mikrotie. Während jedoch nach Marx »die Mikrotie stets

kombiniert ist mit einer Atresie des Gehörgangs«, war dieser hier, wenn auch hochgradig verengt, vorhanden.

Wie selten dieser Befund ist, ergibt sich auch aus einer Arbeit von Ruedi (16), der unter 30 tabellarisch angeordneten Fällen von Mikrotie keinen mit vollständig erhaltenem Gehörgang anführt, sondern bei Mikrotie stets Atresie des Gehörgangs verzeichnet.

Bis 3 Wochen vor der Aufnahme in die Klinik (am 20. X. 1903) hatte unser Patient, abgesehen von der durch die Missbildung bedingten Entstellung und Schwerhörigkeit, keinerlei Beschwerden von Seiten des linken Ohres. Vor drei Wochen bekam er Schmerzen im linken Ohre, die nachliessen, als Ausfluss auftrat. Dieser bestand bis vor einigen Tagen und hörte dann plötzlich auf. Mit diesem Augenblick trat wieder heftiger Schmerz und gleichzeitig Schwellung der Ohrgegend ein, die dann die Aufnahme in die Klinik veranlasste.

Aufnahmebefund: Am übrigen Körper keinerlei Missbildung, die linke Ohrmuschel ist durch einen knorpeligen Wulst dargestellt. Die ganze Ohrgegend ist durch einen Abszess vorgetrieben, der nach vorn bis zum äusseren Augenwinkel, nach hinten etwa bis zur Protub. occipital. ext. reicht und sich nach unten bis zur Mitte des M. sternocleidomastoideus erstreckt. Bei Druck auf den Abszess entleert sich aus einer feinen Öffnung vor dem Ohrmuschelwulst Eiter. Diese Öffnung ist für eine dünne Sonde eben durchgängig, sie entspricht offenbar dem durch die Missbildung verengten und durch die Entzündung vollends verschwollenen Meatus auditor. ext. Nach breiter Spaltung und Drainage der Abszesshöhle wird die typische Radikaloperation ausgeführt. Der Warzenfortsatz ist sehr klein und enthält nur wenige kleine Zellen. Auch Antrum und Paukenhöhle sind sehr eng. Über Trommelfell und Gehörknöchelchen liess sich bei der Operation nichts Sicheres feststellen, wahrscheinlich waren sie durch die Eiterung zerstört worden, soweit sie überhaupt vorhanden waren. Ein knöcherner Abschluss der Paukenhöhle, wie bei unserem Fall III, war nicht vorhanden. Gehörgangsplastik nach Panse. Die Heilung verlief in der üblichen Weise, der Gehörgang blieb weit. Bei der Nachuntersuchung am 1. I. 1904 hörte der Patient auf dem operierten Ohre Flüstersprache in 0,10 m, die untere Tongrenze lag bei A^1, die obere bei c^7, Rinne war negativ. Das Gehör war demnach nach der Operation relativ gut. Ein Vergleich mit dem Hörvermögen vor der Operation ist leider nicht möglich, da eine Hörprüfung aus der Zeit vor der Erkrankung nicht vorhanden ist.

Der Fall zeigt, wie gefährlich eine Mittelohreiterung bei Mikrotie wegen der in der Regel dabei zu findenden Gehörgangsatresie werden kann. Es scheint mir besonders deshalb wichtig dies zu betonen, weil meines Wissens bisher Beobachtungen über Mittelohreiterung bei Mikrotie nicht vorliegen.

Fall V. Lochförmiger, für einen Finger durchgängiger Defekt der eingekrempelten rechten Ohrmuschel bei Turmschädel mit hochgradigem Exophthalmus und Cataract. complicat. rechts und Phthisis bulbi links (cf. Figur zu Fall V).

Der Fall gehört vielleicht streng genommen nicht zu den eigentlichen Missbildungen, ist aber doch wohl einer kurzen Mitteilung in diesem Zusammenhange wert.

Als Entstehungsursache des angeborenen lochförmigen Ohrmuscheldefektes kommt offenbar intrauterine Druckusur in Frage, und man könnte daran denken, dass dieselbe Ursache zu der Deformierung des Schädels beigetragen habe, wenn auch die Hauptursache für die Entstehung des Turmschädels in anderen Momenten zu suchen ist. So weist Uhthoff (17) auf die bereits von Virchow dargelegte frühzeitige Verknöcherung der Koronarnaht mit ihren Folgen hin. Für das Zustandekommen der typischen Augenveränderungen zieht er noch entzündliche Veränderungen im Sehnervenscheidenraum und temporäre intrakranielle Drucksteigerungen heran.

Ein anderer Autor, Vorschutz (18), sieht die ursprüngliche Veranlassung für das Auftreten der prämaturen Synostose und Meningitis serosa mit den konsekutiven Augenstörungen in rachitischen Stoffwechselanomalien.

Jedenfalls führt meines Wissens niemand die Entstehung des Turmschädels auf einen Prozess zurück, der den fötalen Schädel von aussen komprimiert und dadurch deformiert. Wenn diese Annahme richtig ist, würde es sich also in unserem Falle um ein rein zufälliges Zusammentreffen des Turmschädels mit der Ohrmissbildung handeln.

Wenn ich zum Schluss die Besonderheiten, die unsere Fälle bieten, kurz zusammenfassen darf, so sei folgendes hervorgehoben:

1. Die Tatsache, dass bei zwei von unseren Fällen neben der Ohrmissbildung auch anderweitige Entwicklungsstörungen vorlagen: Bei Fall I und II Dextrokardie bezw. Sit. viscer. inversus, bei Fall II ausserdem Defekt des linken Daumens und Wachstumshemmung des ganzen linken Unterarms.

2. Fall I ist meines Wissens der einzige am Lebenden beobachtete Fall von vollständigem Defekt beider Ohrmuscheln und Gehörgänge.

3. Die Aplasie des Akustikus und rudimentäre Ausbildung des Facialis bei Fall II.

4. Das Vorhandensein eines verengten Gehörgangs neben verkrüppelter Ohrmuschel bei Fall II und Fall IV.

5. Der blindsackförmige Gehörgang neben normal gebildeter Muschel und rudimentärer Paukenhöhle bei Fall III, anscheinend die gleiche Missbildung bei Mutter und Tochter.

Zum Schluss ist es mir eine angenehme Pflicht, Herrn Professor Hinsberg für seine Liebenswürdigkeit zu danken. Er hat mir nicht nur in freundlichster Weise die Krankengeschichten und mikroskopischen Präparate zur Verfügung gestellt, sondern mir auch bei der Deutung der Präparate beigestanden.

Literatur.

1. Marx, Hermann, „Die Missbildungen des Ohres“ in dem von Prof. Ernst Schwalbe herausgegebenen Sammelwerke. „Die Morphologie der Missbildungen des Menschen und der Tiere.“
2. Virchow, R., in Virchows Archiv, Bd. XXX, „Über die Missbildungen im Ohr und im Bereich des ersten Kiemenbogens“.
3. Urbantschitsch, Monatsschrift für Ohrenheilkunde 1877, Nr. 7, „Über die Fistula auris congenita“.
4. Landauer, Dissertation München 1908, „Ein Beitrag zur Kasuistik der kongenitalen Missbildungen des Gehörorgans“.
5. Schäffer, Archiv für Anthropologie Bd. XXI, 1892, 1 und 2, „Über die fötale Ohrentwicklung“.
6. Alexander und Moschkowitz, Archiv für Ohrenheilkunde 1900.
7. Siebenmann, „Grundzüge der Anatomie und Pathogenese der Taubstummheit“. Wiesbaden 1904.
8. Quix, Sammelreferat im Centralblatt f. Ohrenheilkunde Bd. V, „Angeborene Labyrinthanomalien bei Tieren“.
9. Siebenmann, in von Bardelebens Handbuch der Anatomie des Menschen, Bd. V, 2, S. 213, „Entwicklung von Mittelohr und Labyrinth“.
10. His, „Anatomie menschlicher Embryonen“, Heft III. — „Die Formentwicklung des äusseren Ohres“.
11. Schwalbe, G., in von Bardelebens Handbuch der Anatomie des Menschen, Bd. V, S. 125, „Entwicklung der Ohrmuschel“.
12. Schäffer, Archiv f. Anthropologie, Bd. XXI, „Über die fötale Ohrentwicklung“.
13. Chiari, Verhandlungen der deutschen pathologischen Gesellschaft 1907, „Fall von Ohrmuscheldefekt“.
14. Körner, Lehrbuch f. Ohren-, Nasen- und Kehlkopfkrankheiten.
15. Bezold, Lehrbuch f. Ohrenheilkunde.
16. Ruedi, Dissertation Basel 1899, „Anatomisch-physiologische Befunde bei Mikrotie mit Atresia auris congenita“.
17. Uhthoff, Klinische Monatsschrift f. Augenheilkunde 1905, Bd. I, „Über hochgradigen Exophthalmus bei Schädeldeformität“.
18. Vorschutz, Centralblatt f. allgemeine Pathologie und pathologische Anatomie, Bd. XX. „Zur Frage des operativen Eingriffs bei Turricephalie“.

Lebenslauf.

Als Sohn des Steinbruchverwalters Paul Krampitz bin ich. Paul Hermann Krampitz, am 12. Januar 1884 zu Steinkirche Kreis Strehlen in Schlesien geboren. Ich habe katholische Konfession und bin preussischer Staatsangehöriger. Nach Besuch der Volksschule und einer Vorbereitungsanstalt besuchte ich von Untertertia ab das Gymnasium zu Neisse, auf dem ich 1904 das Zeugnis der Reife erlangte. Darauf studierte ich 3 Semester neuere Sprachen und Geschichte an den Universitäten Innsbruck und Berlin und vom Wintersemester 1905/6 ab in Breslau Medizin. Nach bestandener Vorprüfung diente ich $^1/_2$ Jahr als Einjähriger beim Inf.-Reg. Nr. 51 in Breslau. Hier blieb ich bis zum Schluss meiner Studienzeit und beendete am 8. Dezember 1910 die ärztliche Staatsprüfung. Während des praktischen Jahres war ich einige Wochen an der Universitäts-Ohren-Klinik, in der Hauptsache an der Diakonissenanstalt Bethanien zu Breslau beschäftigt, an der ich auch nach erlangter Approbation noch einige Monate verblieb.

Fall I.

Fall II b.

Fall II a.

Fall V.

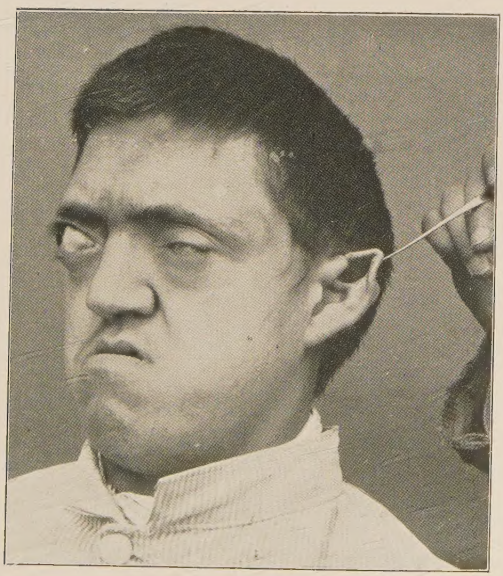

Verlag von J. F. Bergmann in Wiesbaden.